

Das Lipödem – Die Liposuktion als frühzeitige Heilbehandlung

Atoosa Amir-Manavi, Alexander Stoff, Dirk F. Richter

Das Lipödem, ein noch wenig bekanntes Krankheitsbild, ist definitionsgemäß eine chronische, progrediente und symmetrische Fettverteilungsstörung insbesondere der unteren Extremität. Die Ursache ist weitgehend unklar. Aufgrund der klinischen Manifestation während der Pubertät oder in der Schwangerschaft geht man sowohl von einer hormonellen als auch von einer genetischen Disposition aus. In lymphologischen Fachkliniken sind schätzungsweise zwischen acht bis 17 Prozent der weiblichen Bevölkerung von der Erkrankung betroffen. Typische klinische Zeichen des Lipödems sind ödembedingter Druck-, Berührungs- und Spannungsschmerz und eine auffällig erhöhte Hämatomneigung. Weiterhin besteht eine ausgeprägte Dysproportion zwischen dem Oberkörper und der unteren Körperhälfte, wobei in über 90 Prozent der Fälle die Beine und in 30 Prozent der Fälle die Arme betroffen sind. Gegenstand dieses Beitrages sind die Vorstellung des Krankheitsbildes und die möglichen Therapieoptionen.

Pathophysiologisch liegt der Erkrankung in erster Linie eine Hyperplasie und/oder Hypertrophie der Fettzellen zu Grunde

Die Diagnose eines Lipödems lässt sich aus der Anamnese und der klinischen Begutachtung stellen. Bildgebende Maßnahmen wie die Computertomographie, die Sonoelastographie, die indirekte Lymphangiographie oder die Funktions-Lymphszintigraphie sind unspezifische diagnostische Verfahren. Insbesondere Letztere gibt lediglich einen Hinweis auf eine Erkrankung des Lymphgefäßsystems, die sekundär aus dem Lipödem resultiert. Mit Hilfe der Sonographie lässt sich das Fettge-

webe im Gegensatz zu der sonst echoarmen Subkutis als echoreich („Schneegestöber“) und homogen verbreitert darstellen.

Pathophysiologisch liegt der Erkrankung in erster Linie eine Hyperplasie oder Hypertrophie der Fettzellen oder eine Kombination von Beidem zu Grunde. Durch die begleitend erhöhte Kapillarpermeabilität sammeln sich die vermehrt produzierte Lymphflüssigkeit und Proteine im Interstitium und führen zu einer orthostatischen Ödembildung, die verantwortlich ist für den erhöhten Gewebedruck. Die erhöhte Hämatomneigung wird auf die verstärkte Kapillarfragilität zurückgeführt.

Wie Abbildung 1 zeigt, liegt in den Anfangsstadien ein hyperdynamer Lymphtransport mit erhöhten Uptake-Raten in den Lymphknoten vor. Das Lymphgefäßsystem ist noch intakt. Im Verlauf der Erkrankung kommt es allmählich zu einer Überschreitung der Transportkapazität und einer Dekompensation des Lymphgefäßsystems. Man spricht von der sogenannten Hochvolumeninsuffizienz

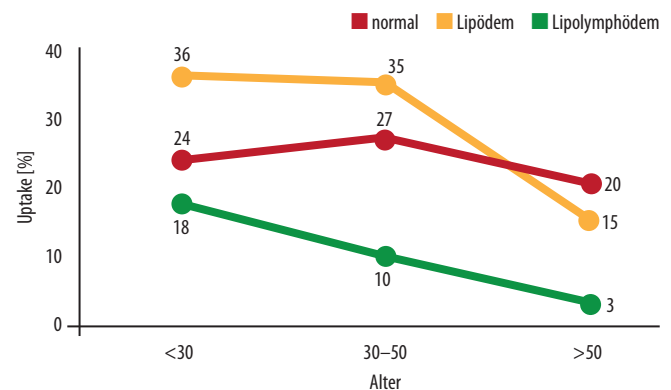


Abb. 1 Hyperdynamer Lymphtransport und Hochvolumeninsuffizienz beim Lipödem [1].

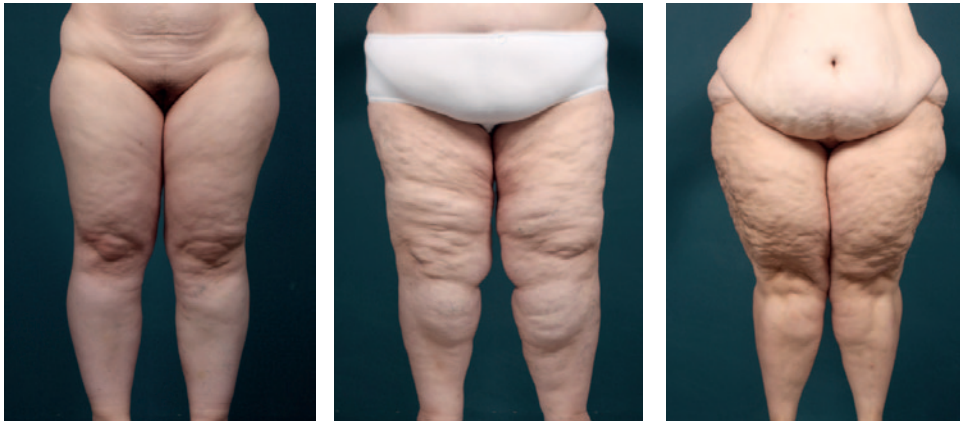

Abb. 2 Die Stadien I–III der Erkrankung.

zienz. Die Lymphflüssigkeit staut sich in das Gewebe zurück und bedingt den Gewebedruck, aus dem die starken Schmerzen resultieren.

Die Erkrankung ist chronisch und progredient. Im Anfangsstadium (Stadium I) zeigt sich eine glatte Hautoberfläche mit weicher und kleinknotiger Subkutis. Die Knoten nehmen im Laufe der Zeit an Größe zu und die Hautoberfläche wird zunehmend unebener. Das Unterhautfettgewebe ist verdickt, aber noch weich (Stadium II). Stadium III ist gekennzeichnet durch eine derbe und indurierte Subkutis mit großen und zum Teil deformierenden Fettlappen, insbesondere an den Oberschenkelinnenseiten und den Knien. Abbildung 2 zeigt die verschiedenen Stadien.

Die wichtigsten Differentialdiagnosen: Adipositas und Lymphödem

Differentialdiagnostisch kommt in erster Linie die Lipohypertrophie in Betracht, bei der es sich um eine anlagebedingte dysproportionierte Körperform handelt. Es liegt eine schmerz- und ödemfreie Unterhautfettvermehrung im Hüft- und Beinbereich („Reithosenadipositas“) bei schlankem Oberkörper vor. Einige Autoren beschreiben Fälle, bei denen sich aus einer Lipohypertrophie ein Lipödem entwickelt hat [3].

Die benigne symmetrische Lipomatose (Madelung-Krankheit), eine teigig-derbe Unterhautfettgewebsvermehrung an unterschiedlichen Lokalisationen (Hals-Nacken-Typ, Schultergürteltyp etc.) betrifft auch Männer und ist häufig vergesellschaftet mit internistischen Begleiterkrankungen wie Diabetes mellitus, Polyneuropathie oder Lebererkrankungen.

Eine der wichtigsten Differentialdiagnosen ist das Lymphödem. Hierbei handelt es sich primär um eine Erkrankung des Lymphgefäßsystems, die ein- oder beidseitig auftreten kann und immer asymmetrisch ist. Die Zehen sind typischerweise immer betroffen, das Stemmer-Zeichen ist also positiv, welches beim Lipödem pathognomonisch fehlt. Ein weiteres Unterscheidungskriterium ist das Fehlen von Schmerzen und Hämatomen.

Auch wenn über die Hälfte der Patientinnen mit Lipödem adipös ist, darf das Lipödem keinesfalls mit der Adipositas verwechselt werden. Bei Letzterer zeigt sich eine weiche Fettgewebsvermehrung v.a. des Rumpfes, die keine Schmerzen verursacht. Definitionsgemäß liegt bei einem Bauchumfang von mehr als 100 Zentimetern eine Adipositas vor. Eine ausgeprägte Dysproportion zwischen Rumpf und den Extremitäten findet sich nicht. Der BMI ist in diesem Zusammenhang wenig richtungsweisend. Des Weiteren ist die Adipositas im Gegensatz zum Lipödem durch Sport und Ernährungsumstellung

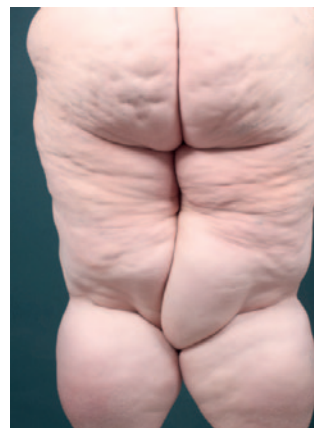

Abb. 3 Fortgeschrittenes Lipödem mit deformierenden Fettlappen an den Oberschenkelinnenseiten.

beeinflussbar. Die Bilder unten zeigen eine adipöse Patientin im Vergleich zu einer adipösen Patientin mit Lipödem.

Die Therapie des Lipödems fußt auf zwei Säulen

Auf der einen Seite steht die komplexe physikalische Entstauungstherapie (KPE), die aus der manuellen Lymphdrainage und der Kompressionstherapie besteht und nur zu einer kurzfristigen Beseitigung der Ödeme und der Beschwerden führt. Da die konservative Therapie die Krankheitsursache – also die pathologisch vermehrten Fettzellen – nicht beseitigt, muss diese lebenslang durchgeführt werden. Auf der anderen Seite gibt es die erst in den späten 90er Jahren eingeführte Liposuktion, deren Technik ausschlaggebend für den therapeutischen Erfolg ist. Diese wird zur Vermeidung einer Verletzung des ventromedialen Bündels in längsaxialer Richtung in Tumescenz-Lösung durchgeführt [4, 8]. Die Criss-Cross-Technik verbietet sich. Je nach Ausmaß des Befundes sind mehrere Sitzungen in einem Abstand von drei bis vier Monaten notwendig, da bei jeder Sitzung maximal fünf Liter Fettgewebe abgesaugt werden sollten. Dabei wird ebenso viel Tumescenz-Lösung infiltriert wie aspiriert werden soll („wet-Technik“) [7].

Die Tumescenz-Lösung verringert die Komplikationsraten deutlich

Die Liposuktion hat zum Ziel, das pathologisch vermehrte Fettgewebe zu entfernen und somit wieder ein Gleichgewicht zwischen Lymphproduktion und -abtransport herzustellen. Daraus resultiert eine Reduzierung

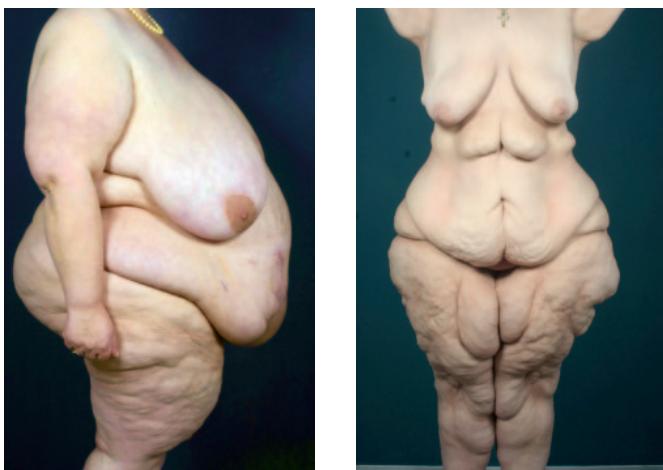

Abb. 4 Links Adipositas, rechts adipöse Patientin mit Lipödem

Fallbeispiel: 41-jährige Patientin mit Lipödem Grad II

Die 41-jährige Patientin litt unter einem Lipödem Grad II bei einem BMI von 30. Die Erkrankung lag bereits seit dem 17. Lebensjahr vor. Trotz einer Gewichtsreduktion von 32 Kilo hatte sich außer einer Abnahme am Rumpf am Gesäß und an den Oberschenkeln nichts geändert. Die Schmerzen hatten in ihrer Intensität nicht abgenommen. Wir haben in einer Sitzung am Gesäß und an den Oberschenkelaußenseiten zirka 6000 Milliliter Fettgewebe aspiriert. Nach nur einer Sitzung war die Patientin beschwerdefrei und bedurfte keines weiteren Eingriffes.

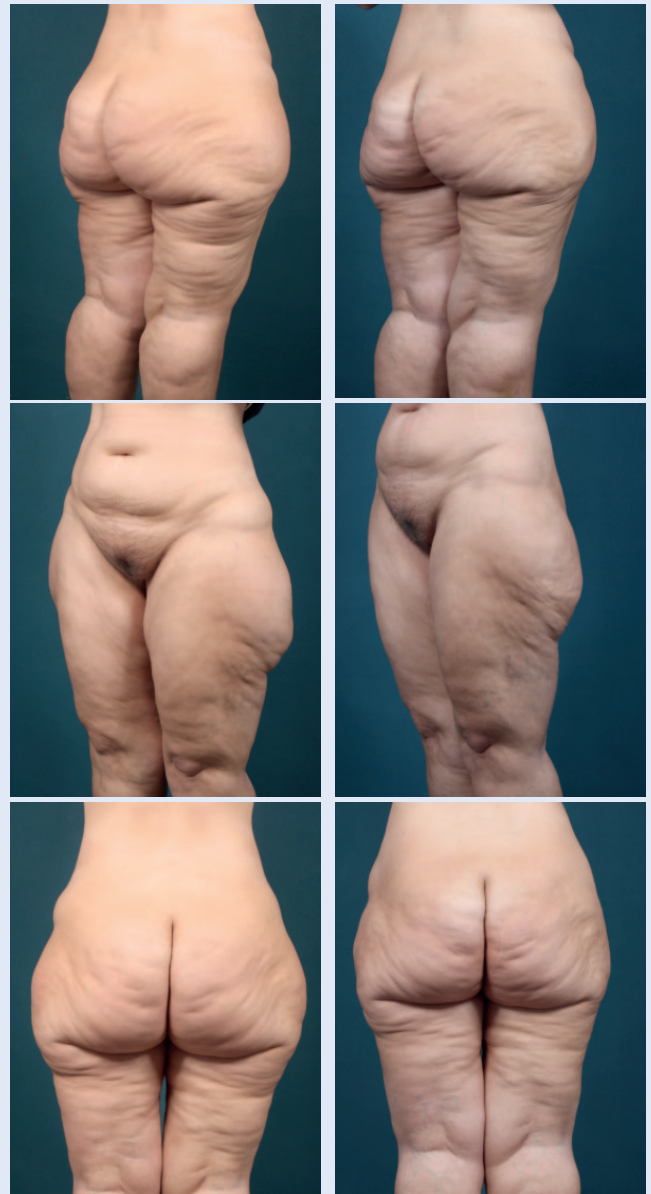

Abb. 5 Links präoperativ, rechts postoperativ.

bzw. Beseitigung der Ödeme und somit der Schmerzen. Die gefürchteten Komplikationen wie Blutungen und Verletzungen der Lymphgefäße mit persistierenden Schwellungen konnten zum Einen durch die Technik und zum Anderen durch die Einführung der Tumescenz-Lösung deutlich verringert werden [8]. Diese bewirkt sowohl eine Straffung des Gewebes mit einer Abnahme der Scherkräfte als auch eine Lösung der Fettgewebszellen aus dem stabilisierenden Bindegewebsverband (Hydrodissektion). Der Adrenalinanteil in der Lösung bewirkt eine Vasokonstriktion und vermindert die Blutungsgefahr (Hämostase). Eine Gewebetraumatisierung wird zusätzlich durch vibrierende Mikrokanülen vermieden. Weitere Komplikationen sind wie bei einer kosmetischen Liposuktion Wundinfektionen (0,4–1 %) [9], Nachblutungen (0,3 %) [10], tiefe Beinvenenthrombose, kosmetische Verschlechterung, Fettembolie, Hämatome und Dellenbildung.

Da das Fettgewebe niemals komplett entfernt werden kann, wird die konservative Therapie immer wieder notwendig

Wir haben in unserer Klinik im letzten Jahr 12 Patientinnen operiert, bei denen wir im Durchschnitt 2,6 Sitzungen durchgeführt und insgesamt 10070 Milliliter Fettgewebe pro Patientin abgesaugt haben (3989 ml pro Sitzung). Die Ergebnisse eines prä- und postoperativ ausgehändigten Beschwerdefragebogens zeigten bei allen Patientinnen einen deutlichen Rückgang der Beschwerden wie Druck- und Berührungsschmerz, Spannungsgefühl, Schwellung- und Hämatomneigung, Bewegungseinschränkung und psychische Belastung. Trotz des unbefriedigenden kosmetischen Hautreliefs – worüber die Patientinnen im Vorfeld ausführlich aufgeklärt wurden – berichteten sie über eine hohe Zufriedenheit und einen deutlichen Gewinn an Lebensqualität, den sie vor Allem auf die Schmerzfreiheit zurückführten. Die konservative Therapie, die in der ersten Woche aus täglicher manueller Lymphdrainage und Kompressionsbestrumpfung (24 Stunden) besteht, kann in den folgenden Wochen ausschleichend reduziert werden. Da das Fettgewebe niemals komplett entfernt werden kann, wird die konservative Therapie immer wieder zum Einsatz kommen müssen. Untersuchungen haben jedoch gezeigt, dass diese nach der Liposuktion deutlich reduziert werden kann und die Anwendungen auch viel effektiver sind [10].

Die Liposuktion ist die einzige kurative Therapie mit langanhaltendem Erfolg

Bei acht unserer Patientinnen nahm die Anzahl der noch postoperativ notwendigen Lymphdrainagen und Kompressionstherapie deutlich ab, vier Patientinnen bedurften keiner weiteren Therapie mehr. Die Resultate demonstrieren, dass die Patientinnen trotz des geringen optischen Unterschiedes und des zum Teil schlechteren Hautbildes in einem hohen Maße von der Liposuktion profitieren, weil das im Vordergrund stehende Symptom „Schmerz“ beseitigt wird. Die erhöhte Lebensqualität ist weiterhin durch die Normalisierung der Körperproportionen, die bessere Beweglichkeit, die damit einhergehende Gewichtsreduktion und ebenso durch die Abnahme der zeitraubenden und frustrierenden konservativen Therapie zu erklären.

In Langzeitstudien konnte gezeigt werden, dass der Effekt der Liposuktion bis zu acht Jahren postoperativ anhielt [5,10] und eine Progredienz der Erkrankung gestoppt werden konnte [2]. Mit der Reduzierung der konservativen Therapie (mit Kosten von rund 16 250 Euro in fünf Jahren vs. 9320 Euro bei vier Liposuktions-Sitzungen) sinken zudem die Lebenstherapiekosten, die ein Vielfaches der operativen Methode betragen.

Problem Kostenübernahme – es gibt noch keine Empfehlung des Gemeinsamen Bundesausschusses

Ein wichtiger Punkt ist die Zusammenarbeit mit den Krankenkassen: Leider werden die Kosten für die Liposuktionen nur in seltenen Fällen übernommen – oftmals sind aufwendige Begründungsschreiben ärztlicherseits und Untersuchungen durch den Medizinischen Dienst der Krankenkassen notwendig. Die zu durchlaufenden Prozeduren sind für die Patientinnen oft sehr langwierig und belastend.

Die Liposuktion zur Behandlung des Lipödems wird zwar seit 2005 in den Leitlinien empfohlen, es handelt sich jedoch um eine neue Behandlungsmaßnahme, zu welcher der Gemeinsame Bundesausschuss noch keine Empfehlung ausgesprochen hat (gemäß den Richtlinien nach SGB V). Da also keine akute lebensbedrohliche Erkrankung vorliegt, ist eine Zusage der Kostenübernahme ohne eine Entscheidung des Sozialgerichtes nicht möglich. Erschwerend kommt die Differentialdiagnose

zwischen kosmetischem Begehren und wirklichem Leidensdruck hinzu, insbesondere bei Patientinnen ohne vorherige konservative Therapie.

Zusammenfassend ist festzuhalten, dass die Liposuktion aufgrund der vorliegenden Daten die führende Therapieoption darstellt. Zum Einen wird die noch notwendige konservative Therapie deutlich reduziert und damit eine Kosteneinsparung für die Krankenkassen erzielt. Weitaus wichtiger sind die signifikante Beschwerdelinderung, das Stoppen der Krankheitsprogredienz, die Normalisierung der Körperproportion und die bessere Beweglichkeit. Das steigert die Lebensqualität der Betroffenen und führt zu einer hohen Patientenzufriedenheit. Daher ist es von enormer Bedeutung, die Operation in den frühen Krankheitsstadien durchzuführen, um den Patientinnen den langen Leidensweg zu ersparen. ■


Literatur

1. Brauer WJ (1996) Lymphszintigraphie, Diagnostik mit dem Laufbandergometer. *Lymphologie* 2: 87–89
2. Cornely ME (2010) Dicker durch Fett oder Wasser: Lipo-hyperplasia dolorosa vs. Lymphödem. *Hautarzt* 61: 873–879
3. Herpertz U (2006) Ödeme und Lymphdrainage. Diagnose und Therapie von Ödemkrankheiten, 3. Aufl. Schattauer, Stuttgart, S 168–181
4. Klein JA (1990) The tumescent technique. Anesthesia and modified liposuction technique. *Dermatol Clin* 8: 425–437
5. Rapprich S, Löhnert M, Hagedorn M (2002) Therapy of lipoedema syndrome by liposuction under tumescent local anaesthesia. *Ann Dermatol Venereol* 129: 1S711
6. Rapprich S, Dingler A, Podda M (2011) Liposuction is an effective treatment for lipoedema—results of a study with 25 patients. *J Dtsch Dermatol Ges* 9: 33–40
7. Sattler G, Hasche E, Rapprich S, et al (1997) Neue operative Behandlungsmethoden bei benignen Fettgewebserkrankungen. *Z Hautkr* 72: 579–582
8. Sattler G (2002) Liposuction in lipoedema. *Ann Dermatol Venereol* 129: 1S103
9. Sattler G, Sommer B, Hanke CW (2003) Komplikationen und Risiken der Tumeszenz-Liposuktions-Chirurgie. In: Sattler G, Sommer B, Hanke CW (Hrsg) *Lehrbuch der Liposuktion*. Thieme, Stuttgart, S 223–237
10. Schmeller W, Hueppe M, Meier-Vollrath I (2011) Tumescent liposuction in lipoedema yields good long-term results. *Br J Dermatol* Aug 9, doi: 10.1111/j.1365-2133.2011.10566.x [Epub ahead of print]

Dr. med. Alexander Stoff
dr.alexander.stoff@t-online.de
a.stoff@krankenhaus-wesseling.de

Dr. med. Atoosa Amir-Manavi
A.Amir-Manavi@krankenhaus-wesseling.de

Dreifaltigkeitskrankenhaus
Abteilung für Plastische Chirurgie
Bonner Straße 84
50389 Wesseling



**Der nächste IPRAS-Kongress wird 2013
in Santiago de Chile stattfinden.**

www.ipraschile.cl