

Häufige Weichgewebetumore der Hand – eine Übersicht

Christian D. Taeger, Raymund E. Horch



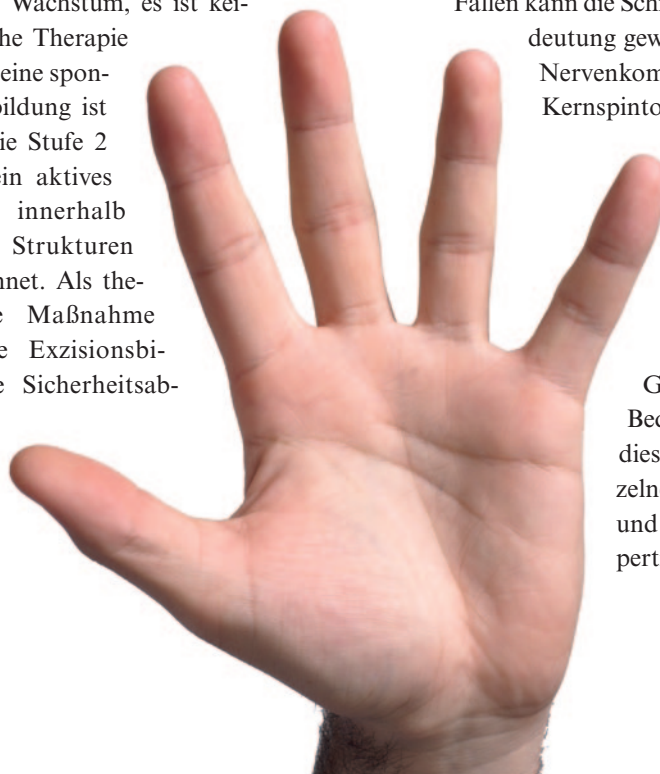
Sieht man von malignen Hauttumoren ab, sind 95 Prozent aller Tumoren der Hand benigner Natur. Diese wiederum sind oftmals asymptomatisch und können durch entsprechende klinische Untersuchungen und ergänzende Diagnostik meist eindeutig klassifiziert werden. Bei fortgeschrittenem Wachstum können gutartige Tumoren, gerade wenn sie Nerven oder Gefäßen benachbart sind, symptomatisch und somit behandlungsbedürftig werden. Die Übersicht beschreibt die wichtigsten gutartigen Weichgewebetumore, mit denen jeder ärztliche Kollege im klinischen Alltag konfrontiert sein kann.

Sieht man von malignen Hauttumoren ab, sind 95 Prozent aller Tumoren der Hand benigner Natur [1]. Diese wiederum sind oftmals asymptomatisch und können durch entsprechende klinische Untersuchungen und ergänzende Diagnostik meist eindeutig klassifiziert werden. In diesem Fall sind Verlaufskontrollen ausreichend. Bei fortgeschrittenem Wachstum können gutartige Tumoren, gerade wenn sie Nerven oder Gefäßen benachbart sind, symptomatisch und somit behandlungsbedürftig werden. Bei jeglichem Zweifel der Tumorentität gilt nach wie vor der Grundsatz: „If in doubt – cut it out!“. Wir möchten in dieser kurzen Übersicht auf die wichtigsten gutartigen Weichgewebetumore eingehen, mit denen jeder ärztliche Kollege im klinischen Alltag konfrontiert sein kann. Zum Thema Ganglien an der Hand verweisen wir auf unsere Abhandlungen in der CHAZ im Jahre 2004 [2, 3]. Enneking teilte gutartige Tumoren im Jahre 1983 in drei Stufen ein: Tumoren der Stufe 1 zeigen ein latentes Wachstum, es ist keine spezifische Therapie notwendig, eine spontane Rückbildung ist möglich. Die Stufe 2 ist durch ein aktives Wachstum innerhalb begrenzter Strukturen gekennzeichnet. Als therapeutische Maßnahme kommt die Exzisionsbiopsie ohne Sicherheitsabstand in Frage.

Die Stufe 3 ist durch lokal aggressives Wachstum charakterisiert, die Tumoren können über natürliche Grenzen wachsen. Die Exzision muss mit Sicherheitsabstand erfolgen [4].

Am Ende der diagnostischen Leiter steht die Biopsie

Natürlich steht am Anfang jeder Diagnostik eine ausführliche Anamnese. Besonders wichtig ist hierbei die Wachstumsgeschwindigkeit des Tumors. Auch kann beispielsweise die Volumenzu- und -abnahme eines Tumors charakteristisch für das Vorliegen eines Ganglions sein. Mit wenig invasiven Maßnahmen wie der Sonographie kann die Diagnose eines Ganglions meist eindeutig gestellt werden. Allerdings sollte ein konventionelles Röntgen des Handskeletts in zwei Ebenen angefertigt werden, um eine Affektion des Knochens beziehungsweise intraossäre Läsionen auszuschließen. In speziellen Fällen kann die Schnittbilddiagnostik besondere Bedeutung gewinnen. Gerade bei begleitenden Nervenkompressionssyndromen kann die Kernspintomographie näheren Aufschluss über die Lagebeziehung des Tumors zum Nerven geben und eine exakte Operationsplanung ermöglichen. Im Falle von Gefäßtumoren wie Hämangiomen ist eine präoperative Darstellung der lokalen Gefäßsituation von besonderer Bedeutung, da bei der Entfernung dieser Tumoren gegebenenfalls einzelne Gefäße ersetzt werden müssen und dies eine mikrochirurgische Expertise seitens des Operateurs mit



Konservative Therapiemaßnahmen wie Aspiration, Kortisoninjektion oder Sklerosierung führen meist nur zur kurzzeitigen Befundbesserung.

einer entsprechenden technischen Ausrüstung erfordert.

Am Ende der diagnostischen Leiter steht die Biopsie, durch welche die Verdachtsdiagnose durch eine histopathologische Begutachtung verifiziert werden kann. Auch hier gelten die allgemeinen Grundsätze der Tumorchirurgie, da es sich hierbei immer auch um ein malignes Geschehen handeln kann. Um eine Zellverstreung potentiell maligner Zellen zu vermeiden, sollte stets in Blutsperre, nicht in Blutleere operiert werden. Die Inzisionen sollten möglichst entsprechend einem weiteren, eventuell erforderlichen operativen Zugang erfolgen. Das Biopsat sollte stets fadenmarkiert werden. Falls Drainagen benötigt werden, sollten diese intraläsional ausgeleitet werden.

Bei der Biopsieentnahme werden prinzipiell zwei Vorgehensweisen unterschieden: Bei der so genannten Inzisionsbiopsie sollte ein direkter Zugang zum Tumor ohne Darstellung umliegender Strukturen gewählt werden, um bei einem wider Erwarten malignen Prozess die Kontaminationsgefahr des Präparationskanals möglichst gering zu halten. Vom Tumor wird dabei nur eine Probe genommen, der

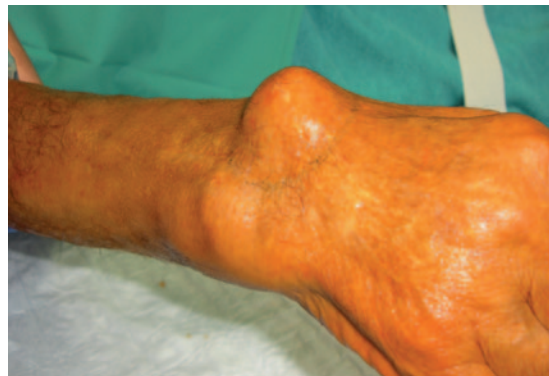

Abb. 1 Dorsales Handgelenksganglion



Abb. 2 Ganglien sind charakteristischerweise in der Diaphanoskopie positiv.

Tumor nicht vollständig entfernt. Unterschieden werden muss davon die Exzisionsbiopsie, wobei der Tumor in toto reseziert wird. Dazu müssen die umliegenden anatomischen Strukturen klar präpariert werden, was mit einer deutlich erhöhten Kontaminationsgefahr mit potentiell malignen Zellen vergesellschaftet ist. Bei klinisch unklarer Dignität kann eine intraoperative Schnellschnittdiagnostik bzw. ein mehrzeitiges Vorgehen mit Defektverschluss erst nach Vorliegen der endgültigen histopathologischen Befundung sinnvoll sein.

Ganglien und Mukoidzysten: Die chirurgische Sanierung hat eine Rezidivrate von etwa 20 Prozent

Die häufigsten Raumforderungen an der Hand sind Ganglien und Mukoidzysten. Die Klinik ist meist eindeutig mit einer prall elastischen Vorwölbung, etwa am dorsoradialen Handgelenk (Abb. 1, 2). Die Patienten berichten oft von einer Volumenzunahme der Raumforderung bei Belastung. Sonographisch lässt sich eine flüssigkeitsgefüllte Formation nachweisen, die mit einer zugrunde liegenden Struktur (z.B. skapholunäres Band) verbunden ist. Differentialdiagnostisch muss beispielsweise an Lipome gedacht werden, welche allerdings im Gegensatz zu Ganglien in der Transillumination negativ sind [2, 3]. Konservative Therapiemaßnahmen wie Aspiration, Kortisoninjektion oder Sklerosierung führen meist nur zur kurzzeitigen Befundbesserung. Die Langzeitrezidivfreiheit liegt bei nur etwa 20 Prozent. In seltenen Fällen kann es auch zu einer lokalisierten, therapierefraktären Infektion an der Hand kommen, wobei dafür beispielsweise eine Mukoidzyste ursächlich sein kann (Abb. 3, 4). Diagnostisch wegweisend für eine Mukoidzyste am distalen Interphalangealgelenk ist eine gegebenenfalls vorliegende longitudinale Furche im Nagel des betroffenen Fingers [2, 3].

Bei der chirurgischen Sanierung, die eine Rezidivrate von etwa 20 Prozent hat, ist die intraoperativ exakte Darstellung des Ganglions sowie des Ganglionstiels von entscheidender Bedeutung. Der Ganglionstiel muss bis in die Tiefe freipräpariert und von der zugrunde liegenden Struktur abgesetzt werden. Keinesfalls darf dabei der Absetzungsdefekt verschlossen werden, da dies mit einer deutlich höheren Rezidivrate vergesellschaftet ist [2, 3].

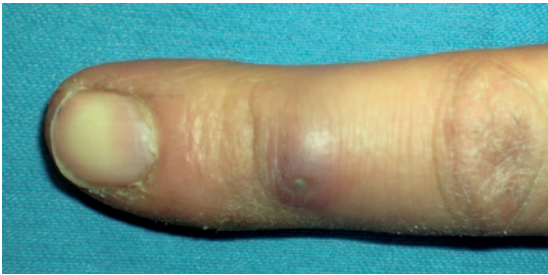


Abb. 3 Infizierte Mukoidzyste

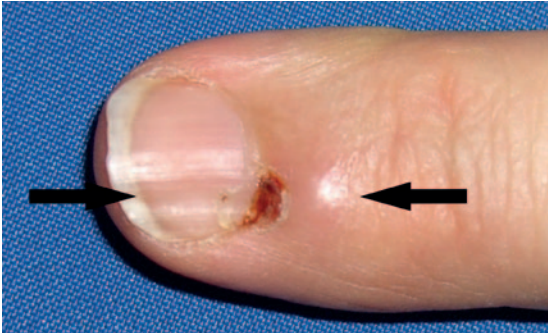

Abb. 4 Mukoidzysten führen oftmals zum Rillennagel.

Riesenzelltumoren sind nach den Ganglien die zweithäufigste Tumorentität der Hand

Riesenzelltumoren (Abb. 5–7). sind durch ein langsames Wachstum sowie knotig verhärtete Konsistenz charakterisiert. Wie auch bei Lipomen ist die Transillumination negativ. Rezidivraten zwischen 25 und 45 Prozent werden beschrieben. Als Ursache dafür werden Satellitentumoren, die bei der Exzisionsbiopsie nicht vollständig reseziert werden, verantwortlich gemacht. Bei der operativen Entfernung ist besondere Sorgfalt geboten, da Gefäßnervenbündel mit den Tumoren verwachsen sein können [5]. Lipome sind meist subkutan oder intramuskulär (Abb. 8) zu finden und treten bisweilen auch in der Nähe von Sehnenscheiden, dem Karpalkanal, der Loge de Guyon oder in der Tiefe der Hohlhand auf. Wie bereits erwähnt, ist die Transillumination negativ. Ist aufgrund der Lokalisation eine eindeutige Darstellung mit Hilfe der Sonographie nicht möglich, sollte eine kernspintomographische Untersuchung veranlasst werden. Als Therapie kommt die Exzisionsbiopsie in Frage [6].

Schwannome (Neurinom, benigner peripherer Nervenscheidentumor) gehen von den Schwann'schen Zellen aus und wachsen langsam exzentrisch um die Nerven herum. Sie sind meist beugeseitig lokalisiert und führen nur selten zu neurologischen Ausfällen

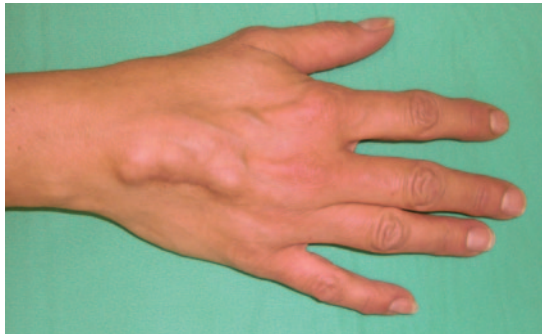

Abb. 5 Riesenzelltumor am Handrücken

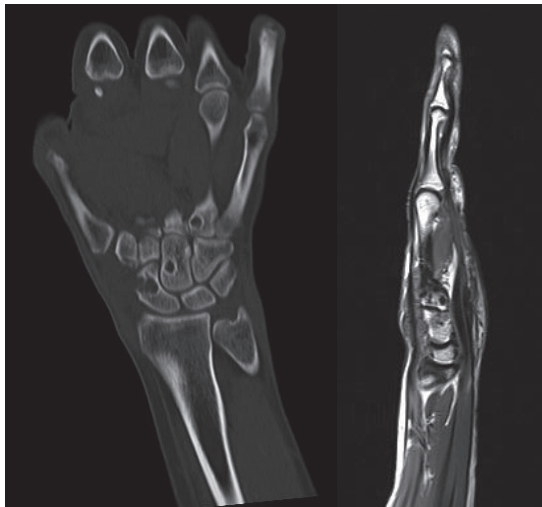


Abb. 6 Kernspintomographie eines Riesenzelltumors mit Knocheninfiltration

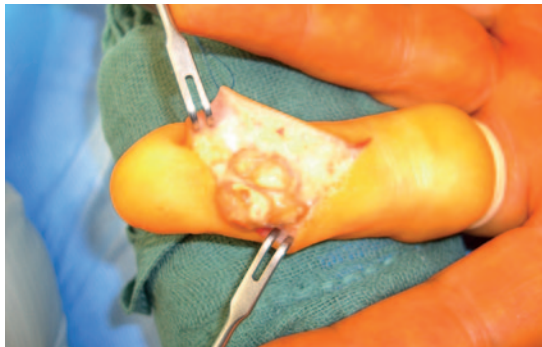

Abb. 7 Riesenzelltumor am Finger mit Dislokation des Gefäß-Nervenbündels

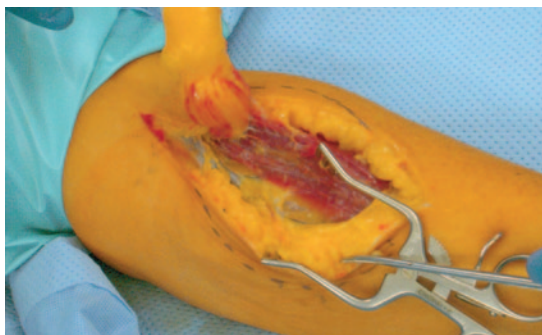


Abb. 8 Intramuskuläres Lipom

bzw. Schmerzen. Bei Kompression eines Schwannoms kann es zu einem ausstrahlenden, elektrisierenden Gefühl kommen. Operativ sind die Tumoren leicht zu entfernen, da sie vom Nerven leicht ablösbar sind. Rezidive sind nur selten beschrieben [7]. Neurofibrome (Abb. 9, 10) entstehen innerhalb von

Nervenfaszikeln und sind im Gegensatz zu den Schwannomen schwer zu exzidieren, weshalb es postoperativ häufiger zu neurologischen Ausfällen kommt. Nicht zuletzt deswegen sollte die Indikation eng gestellt werden und auf rasch wachsende, symptomatische Tumoren beschränkt werden. Im Rahmen einer Neurofibromatose Typ 1 (Morbus Recklinghausen) zeigen sich multiple Neurofibrome, unter Umständen auch an der Hand [7]. Die diagnostischen Kriterien für eine Neurofibromatose Typ 1 wurde 1987 von der NIH Consensus Development Conference festgelegt (Tabelle 1).

Glomustumoren treten an der Hand solitär, aber auch - vor allem subungual - multipel auf

Sie gehen von den Glomera cutanea aus und stellen arteriovenöse Anastomosen aus feinsten Blutgefäßen dar. Die Patienten leiden charakteristischerweise unter heftigsten Schmerzen. Neben der typischen Anamnese kann die Diagnose durch eine kernspintomographische Untersuchung gesichert werden. Therapie der Wahl ist die Exzisionsbiopsie [8]. Kommt es im Rahmen eines Traumas oder einer Operation zur Inokulation von Epithelzellen in das Weichgewebe oder auch in den Knochen, kann es über Monate bis Jahre hinweg zur Ausbildung einer epidermalen Einschlusszyste kommen. Am häufigsten finden sich diese an den Fingerbeeren. Da die epidermalen Einschlusszysten oftmals mit einem malignen Prozess verwechselt werden, kommt es nicht selten zu einer Übertherapie mit Amputa-

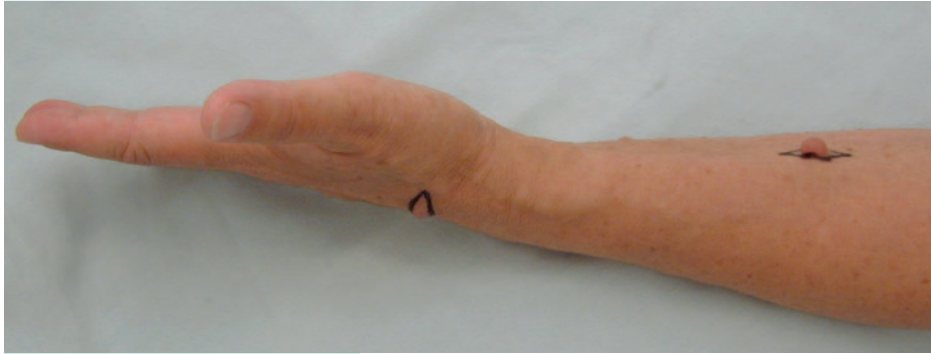


Abb. 9 Neurofibrome des Unterarms

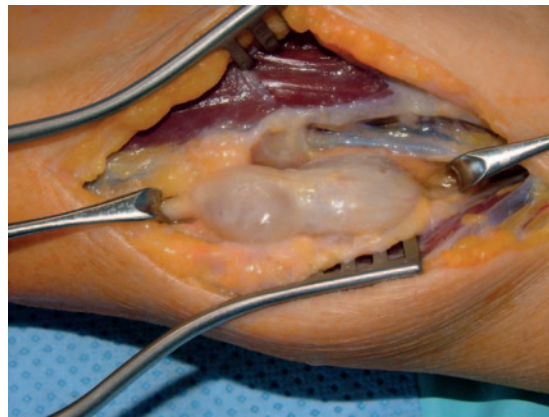


Abb. 10 Intraoperativer Situs eines Neurofibroms

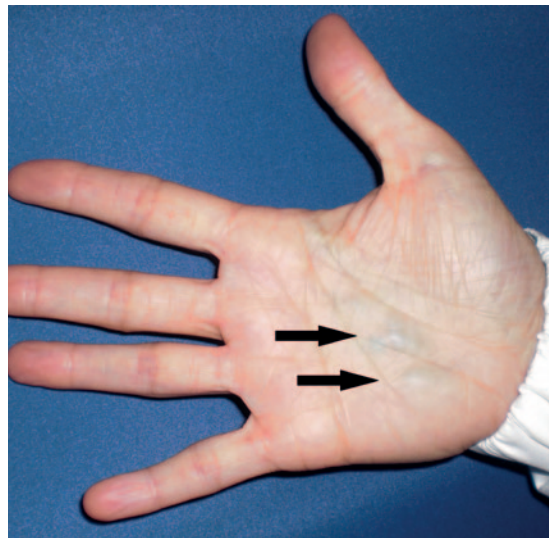


Abb. 11 Hämangiom der Hand
(subkutan livide Tumoren)

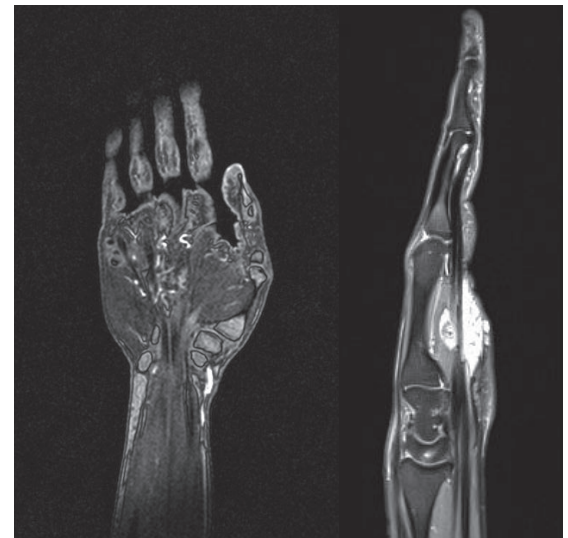


Abb. 12 Kernspintomographie eines Hämangioms

Tabelle 1 Diagnostische Kriterien für eine Neurofibromatose Typ 1 (NIH Consensus Development Conference 1987). Mindestens zwei Kriterien müssen zutreffen.

1. Sechs Café-au-lait-Flecken (vor Pubertät >5 mm, danach >15 mm)
2. Axilläre oder inguinale Pigmentierung
3. Zwei oder mehr Neurofibrome oder ein plexiformes Neurofibrom
4. Ein Verwandter ersten Grades mit Neurofibromatose Typ 1
5. Zwei oder mehr Lisch-Knötchen
6. Knochenläsionen

tion der betroffenen Gliedmaße. Ausreichend ist eine Exzisionsbiopsie ohne Sicherheitsabstand, bei Knochenbefall eine Kürettage und zusätzliche Auffüllung mit autologer Spongiosaplastik [6].

Bei den Hämangiomen muss prinzipiell zwischen Gefäßfehlbildungen und den echten Tumoren, wie beispielsweise dem kavernösen Hämangiom, unterschieden werden (Abb. 11). Hämangiome wachsen charakteristischerweise infiltrativ ohne jedoch umgebende Strukturen zu destruieren. Bei der klinischen Untersuchung kann man die Tumoren wegdrücken. Kommen sie subkutan zu liegen, schimmern sie bläulich durch die Haut. Während kleinere Hämangiome oftmals asymptomatisch bleiben, leiden Patienten mit größeren Hämangiomen bisweilen unter ausgeprägten Schmerzen. Gerade bei beugeseitigen Hämangiomen kann dies zur deutlichen Behinderung der Greiffunktion der Hand führen [9]. Präoperativ sollte unbedingt eine konventionelle Angiographie bzw. kernspintomographische Angio-

graphie der Hand durchgeführt werden (Abb. 12, 13), um die exakte Lagebeziehung des Hämangioms zu den versorgenden Gefäßen der Hand und das zu erwartende Resektionsausmaß näher definieren zu können. Aufgrund des infiltrativen Wachstums kann die operative Sanierung eine Herausforderung darstellen. Nicht selten müssen hierbei einzelne Nerven und Blutgefäße ersetzt werden, was von Seiten des Operateurs ein hohes Maß an mikrochirurgischer Expertise erfordert (Abb. 14, 15).

Nicht alle gutartigen Tumoren an der Hand können problemlos reseziert werden

Dieser Artikel soll einen Überblick über die häufigsten benignen Tumorentitäten der Hand geben und erhebt keinen Anspruch auf Vollständigkeit. Oftmals ist es im klinischen Alltag möglich, durch nicht-invasive diagnostische Maßnahmen eindeutige Befunde zu erheben. Bleiben die Raumforderungen asymptomatisch und sind sie eindeutig zu diagnostizieren, kann der Patient beruhigt werden. Häufig sind dann Verlaufskontrollen ausreichend. Besteht jedoch auch nur der geringste Zweifel hinsichtlich der Tumorentität, müssen unbedingt eingehende diagnostische Maßnahmen und eine Biopsie der Raumforderung veranlasst werden. Nicht alle gutartigen Tumoren an der Hand können problemlos reseziert werden. In einigen Fällen, wie beispielsweise den Hämangiomen, kann es durchaus zur Notwendigkeit eines Gefäß- bzw. Nervenersatzes kommen. Bei unzureichender Expertise ist es ratsam, den

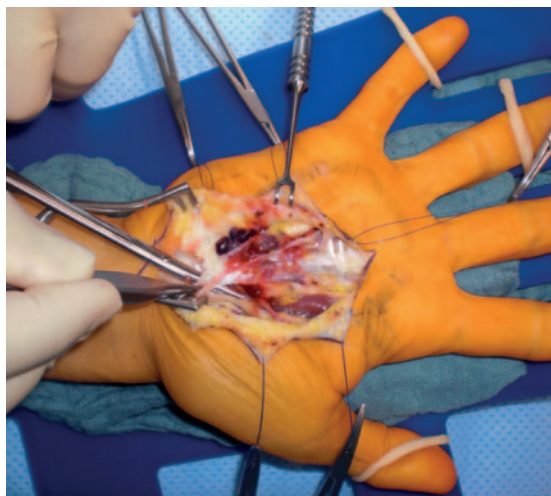


Abb. 14 Intraoperativer Situs eines Hämangioms. Im Rahmen der Resektion mussten Teile des oberflächlichen Hohlhandbogens mittels Veneninterponat rekonstruiert werden.

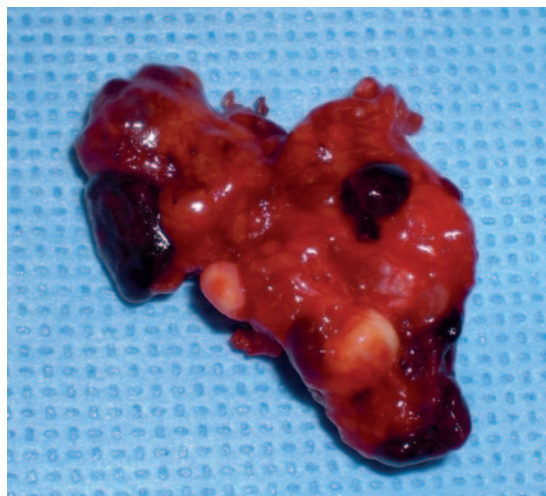

Abb. 15 Resektat Hämangiom

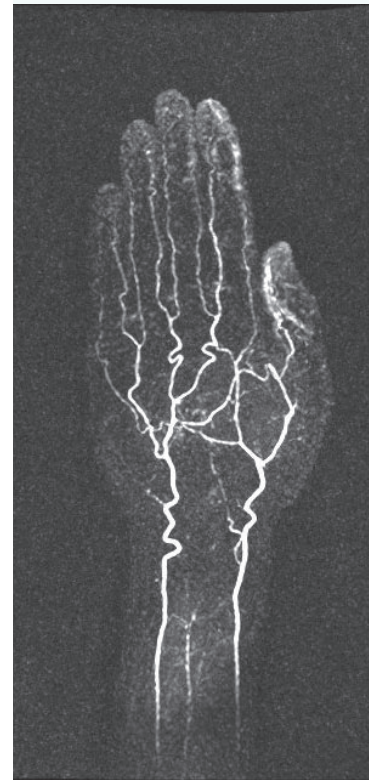
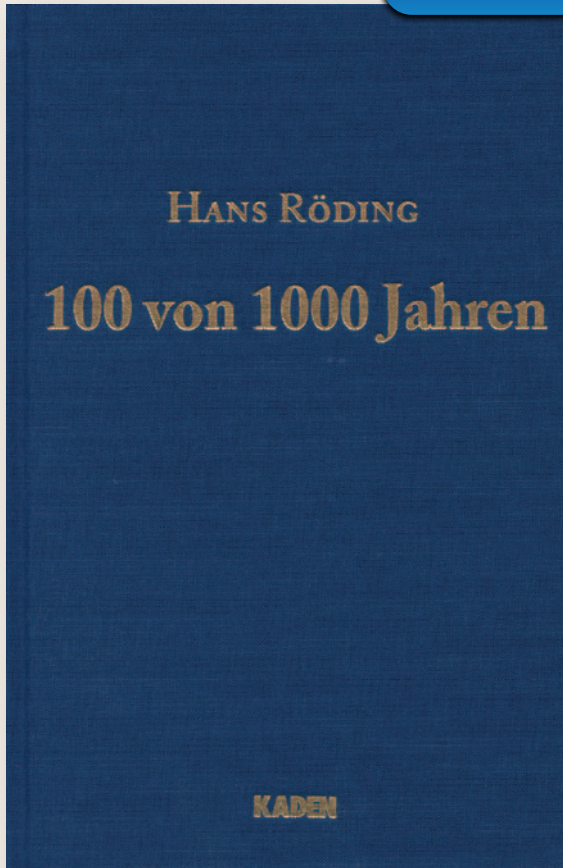


Abb. 13 MRT-Angiographie eines Hämangioms

NEUerscheinung

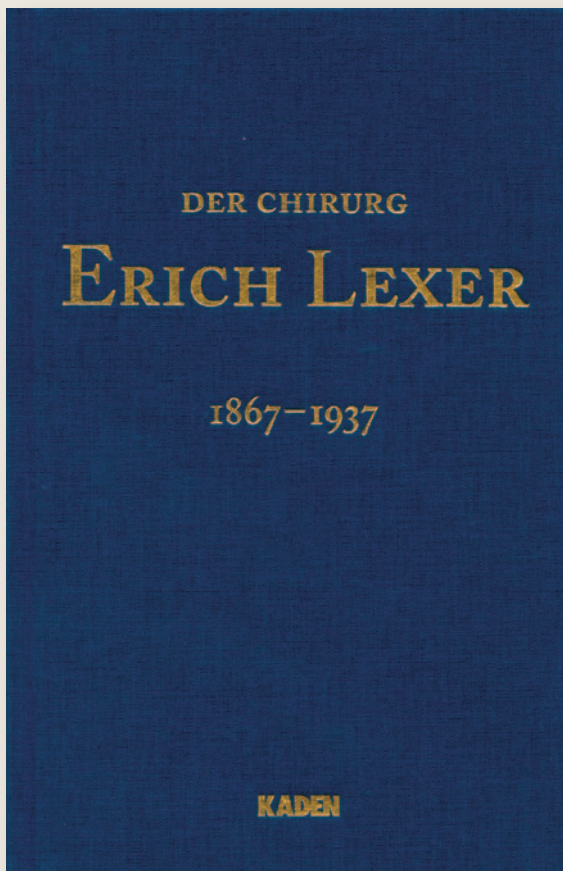


2011, 14 x 21,5 cm, 242 Seiten, gebunden, Euro 24,50
ISBN 978-3-942825-07-8

Die von Prof. Dr. med. Hans Röding, langjähriger ärztlicher Direktor des Klinikums Ernst von Bergmann Potsdam und Chefarzt der Chirurgischen Klinik, verfassten und 1998 als Rohmanuskript beendeten Erinnerungen zeichnen die Entwicklung der klinischen Medizin, insbesondere der Chirurgie, des 20. Jahrhunderts in Potsdam nach. Es ist ein sehr subjektiver Bericht, der insbesondere auch die sich mehrfach ändernde politische Rahmenlage berücksichtigt und die persönliche Wertung des Autors beinhaltet. Neben der akribischen Aufzeichnung der Entwicklung des Städtischen Krankenhauses über das Bezirkskrankenhaus zum Klinikum Ernst von Bergmann der Landeshauptstadt Potsdam findet die Darstellung der medizinischen Entwicklung, vor allem der Chirurgie und ihrer Nachbardisziplinen, breiten Raum.

Untersuchungen zu seiner Person, seiner Wirkung und seinem Nachruhm.

Herausgegeben von G. Lexer und A. Thiede. Mit einem Vorwort von A. Thiede und Beiträgen von H. Guggenberger, G. Lexer, H.P. Knaebel, M. Ungethüm.



2007, 14 x 21,5 cm, 141 Seiten, gebunden, Euro 24,50
ISBN 978-3-922777-88-5

Untersuchungen zu seiner Person, seiner Wirkung und seinem Nachruhm.

Herausgegeben von G. Lexer und A. Thiede. Mit einem Vorwort von A. Thiede und Beiträgen von H. Guggenberger, G. Lexer, H.P. Knaebel, M. Ungethüm.

Patienten in eine spezialisierte handchirurgische Klinik zu überweisen, um für den Patienten das bestmögliche Therapieergebnis erzielen zu können. ◀

Literatur

1. Athanasian EA (1993) Principles of diagnosis and management of musculoskeletal tumors. In: Green DP, Hotchkiss RN (eds) Green's operative hand surgery, 3rd edn. Churchill Livingstone, New York, S 2206–2295
2. Grimm A, Bach AD, Kopp J, et al (2004) Ganglien der Hand – Ätiologie, Diagnostik und Therapie, Teil 1. Dorsale Handgelenksganglien. CHAZ 5: 453–458
3. Grimm A, Bach AD, Kopp J, et al (2005) Ganglien der Hand – Ätiologie, Diagnostik und Therapie, Teil 2. Volare Handgelenksganglien. CHAZ 6: 29–33
4. Enneking WF (1983) Musculoskeletal tumor surgery. Churchill Livingstone, New York
5. Garg B, Kotwal PP (2011) Giant cell tumour of the tendon sheath of the hand. J Orthop Surg (Hong Kong) 19: 218–220
6. Athanasian EA (2010) Bone and soft tissue tumors. In: Wolfe SW, Pederson WC (eds) Green's textbook of hand surgery. Elsevier, Philadelphia, S 2141–2195
7. Payne WT, Merrell G (2010) Benign bony and soft tissue tumors of the hand. J Hand Surg [Am] 35: 1901–1910
8. McDermott EM, Weiss AP (2006) Glomus tumors. J Hand Surg [Am] 31: 1397–1400
9. Rudigier J (2006) Tumoren. In: Rudigier J: Kurzgefasste Handchirurgie. Thieme, Stuttgart, S 348–366

Dr. med. Christian D. Taeger
Plastisch- und Handchirurgische Klinik
Universitätsklinikum Erlangen
Krankenhausstraße 12
91054 Erlangen
Christian.Taeger@uk-erlangen.de
www.plastische-chirurgie.uk-erlangen.de



Zu bestellen in jeder Buchhandlung oder bei:

Kaden Verlag GmbH & Co. KG
Maaßstraße 32/1
69123 Heidelberg
info@kaden-verlag.de
www.kaden-verlag.de

Fragen zum Artikel „Häufige Weichgewebetumore der Hand – eine Übersicht“



Pro Frage ist jeweils nur eine Antwort möglich. – An der zertifizierten Fortbildung der CHAZ können ausschließlich Abonnenten teilnehmen. Im Zweifelsfalle ist dies anhand der Kundennummer auf dem Adressaufkleber zu erkennen, die sich zwischen zwei # über der Adresse befindet. Die Kennzeichnung für Abonnenten ist ein vorangestelltes A, dem die Kundennummer folgt.

Welche Antworten sind richtig?

- 1 Gutartige Tumoren**
- müssen immer mit Sicherheitsabstand entfernt werden.
 - können lokal aggressiv wachsen.
 - können sich spontan zurückbilden.
 - sind an der Hand überwiegend Lipome.
 - müssen immer histologisch gesichert werden.
- I ist richtig
 - II ist richtig
 - I und II sind richtig
 - II und III sind richtig
 - V ist richtig
- 2 Ganglien**
- kommen auch intraossär vor.
 - sind in der Diaphanoskopie stets negativ.
 - sind die häufigsten Raumforderungen der Hand.
 - haben bei konservativen und operativen Verfahren vergleichbare Remissionsraten.
 - rezidivieren vor allem dann, wenn der Absetzungsdefekt offen gelassen wird.
- I ist richtig
 - II ist richtig
 - I und III sind richtig
 - II und IV sind richtig
 - V ist richtig
- 3 Riesenzelltumoren**
- sind die zweithäufigsten Tumoren der Hand.
 - rezidivieren in 60 bis 70 Prozent nach Resektion.
 - können zur Dislokation von Gefäß-Nervenbündeln führen.
 - wachsen knotig-derb.
 - zeigen in bis zu 50 Prozent der Fälle eine maligne Transformation.
- I, III, IV sind richtig
 - II ist richtig
 - I und II sind richtig
 - II und III sind richtig
 - III ist richtig
- 4 Lipome**
- können zur Nervenkompression führen.
 - haben meist angrenzende Satellitentumoren.
 - sind in der Diaphanoskopie negativ.
 - sind eine wichtige Differentialdiagnose zu Ganglien.
 - nehmen bei Belastung an Volumen zu.
- I, III sind richtig
 - II ist richtig
 - I, III und IV sind richtig
 - II und III sind richtig
 - IV und V sind richtig
- 5 Neurofibrome**
- sind wegen ihres intrafaszikulären Wachstums oft schwer zu exzidieren.
 - kommen im Rahmen einer Neurofibromatose Typ 1 gehäuft vor.
 - müssen immer exzidiert werden.
 - sollten wegen der Komplikationsrate vor allem bei Symptomen exzidiert werden.
 - gehen von den Schwann'schen Zellen aus.
- III ist richtig
 - V ist richtig
 - I und II sind richtig
 - II und III sind richtig
 - I, II, IV sind richtig
- 6 Diagnostische Kriterien einer Neurofibromatose Typ 1 sind bzw. ist**
- fünf oder mehr Lisch-Knötchen.
 - axilläre oder inguinale Pigmentierung.
 - ein Verwandter ersten Grades mit Neurofibromatose Typ 1.
 - zerebrale Beteiligung.
 - Kayser-Fleischer-Kornealring.
- II und III sind richtig
 - II ist richtig
 - I und II sind richtig
 - III und V sind richtig
 - V ist richtig
- 7 Schwannome**
- wachsen meist exzentrisch.
 - führen fast immer zu neurologischen Ausfällen.
 - sind operativ leicht zu entfernen.
 - haben eine niedrige Rezidivrate.
 - sind meist beugeseitig lokalisiert.
- I ist richtig
 - II und V sind richtig
 - I und II sind richtig
 - I, III, IV und V sind richtig
 - III, IV und V sind richtig
- 8 Epidermoidzysten**
- gehen von inokulierten Epithelzellen aus.
 - sind am häufigsten an den Fingerbeeren lokalisiert.
 - können den Knochen befallen.
 - neigen zur malignen Entartung.
 - werden aufgrund der Annahme eines malignen Geschehens oft übertherapiert.
- II ist richtig
 - IV ist richtig
 - I, III und V sind richtig
 - II und III sind richtig
 - I, II, III und V sind richtig
- 9 Hämangiome**
- können infiltrativ wachsen.
 - sind wegdrückbar.
 - wachsen destruierend.
 - entstehen immer beugeseitig.
 - können zu Funktionseinschränkungen der Hand führen.
- I und III sind richtig
 - II ist richtig
 - III und IV sind richtig
 - IV und V sind richtig
 - I, II und V sind richtig
- 10 Glomustumoren**
- treten vor allem subungual multipel auf.
 - gehen von den Glomera cutanea aus.
 - sind Aneurysmen der Lymphgefäße.
 - führen zu heftigsten Schmerzen.
 - sollten kernspintomographisch gesichert werden.
- I, II, IV, V sind richtig
 - II, III, V sind richtig
 - III und V sind richtig
 - I und V sind richtig
 - V ist richtig

Die Antworten auf die rechts aufgeführten Fragen können ausschließlich von Abonnenten der CHAZ und nur online über unsere Internetseite <http://cme.kaden-verlag.de> abgegeben werden. Der Einsendeschluss ist der 29.6.2012. Beachten Sie bitte, dass per Fax, Brief oder E-Mail eingesandte Antworten nicht berücksichtigt werden können.